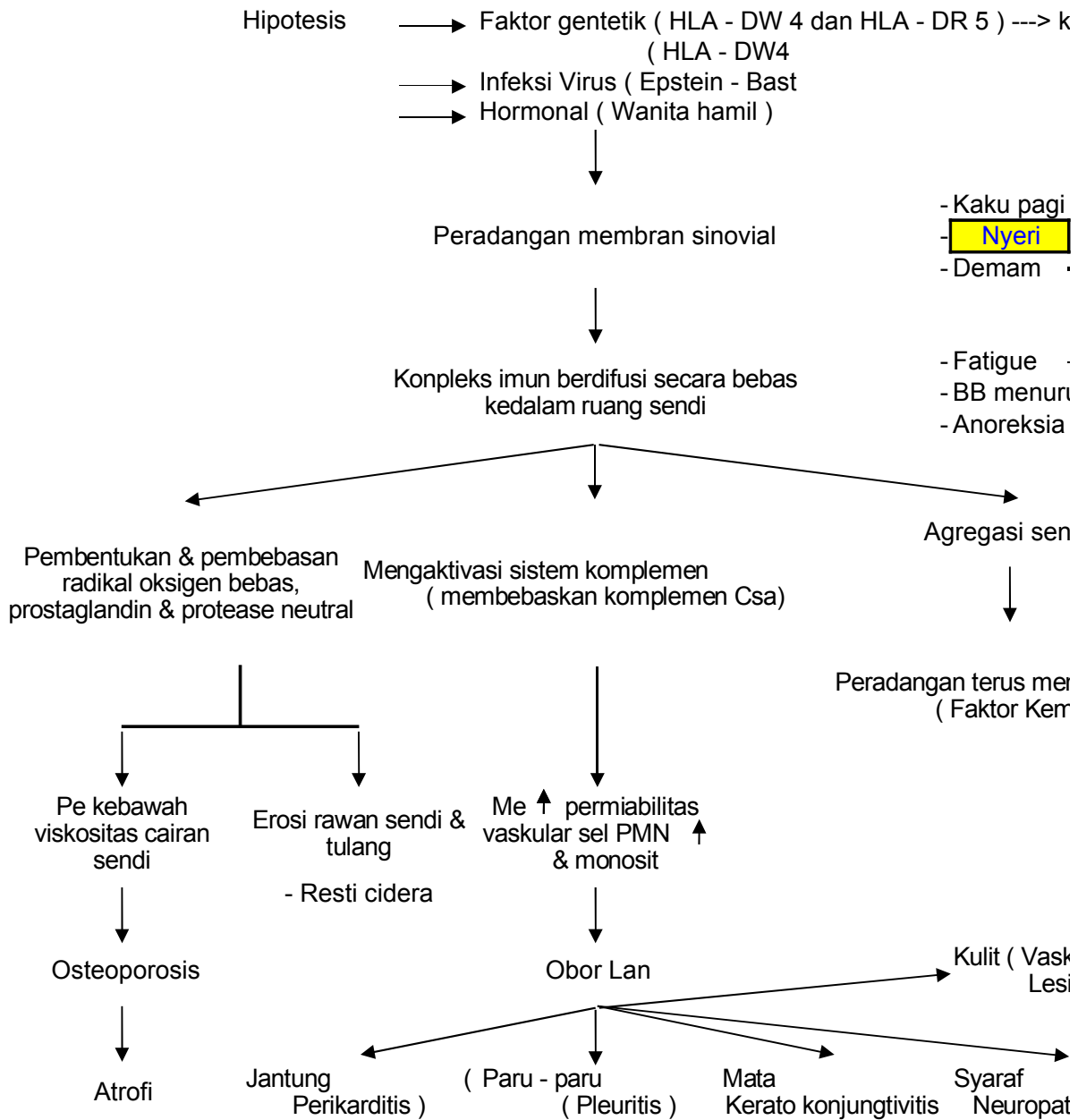


ARTHRITIS REMATHOID

ETIOLOGI (Belum diketahui)



:ulit putih

hari

→ **Hiperterm**

— **Intoleransi aktiv**

un

Nutrisi <<

diri

nerus
(otaktik)

(ulitis)
i purpura / ekimosis

(
ii perifer)